Aus dem Tuberkulosekrankenhaus Heidelberg-Rohrbach
Direktor und leitender Arzt Doz. Dr. med. hab. W. Schmidt †

# Bericht
# über die thorakoplastischen Operationen, die im Jahre 1934 im Tuberkulosekrankenhaus Heidelberg-Rohrbach durchgeführt wurden, nach dem Stand vom 1. Januar 1936

Inaugural-Dissertation
zur Erlangung der Medizinischen Doktorwürde
einer Hohen Medizinischen Fakultät der
Ruperto Carola zu Heidelberg

Vorgelegt von

Benno Raquet
Heidelberg

1937

ARF Medical Library

GEORG THIEME / VERLAG / LEIPZIG

Referent: Doz. Dr. med. habil. W. Schmidt †

Dekan: Professor Dr. Runge

Gedruckt mit Genehmigung der Medizinischen Fakultät Heidelberg

Druck: Bibliographisches Institut AG. in Leipzig

# Inhaltsverzeichnis


Einleitung . . . . . 9

I. Thorakoplastiken wegen offener Lungentuberkulose . . . . . 11

A. Primäre Operationsmortalität . . . . . 11

B. Fernmortalität vom Stand vom 1. Januar 1936 . . . . . 17

C. Durchführung der Thorakoplastik (Faktoren, die den Behandlungserfolg beeinflussen) . . . . . 22

a) Lebensalter . . . . . 22
b) Dauer der Erkrankung vor der Operation . . . . . 22
c) Rechte oder linke Lunge . . . . . 23
d) Vorbehandlung, insbesondere vorhergehende aktive Therapie . . . . . 23
e) Mann oder Frau . . . . . 24

D. Ausdehnung der Thorakoplastik . . . . . 24

a) Vordere Brustwandentknochung . . . . . 25
b) Spitzenplastik . . . . . 25
c) Obergeschoßplastik . . . . . 26
d) Subtotal- und Totalplastik . . . . . 26

E. Bericht über die spirometrische Funktionsprüfung . . . . . 27

F. Kasuistik der Nichtgeschlossenen . . . . . 27

G. Kasuistik der Nichtarbeitsfähigen . . . . . 30

II. Thorakoplastiken bei spezifischem Empyem (Empyemplastiken) . . . . . 31

III. Korrekturplastik . . . . . 32

IV. Versicherungsverhältnisse . . . . . 33

V. Bericht über die Bewegungsfähigkeit und den äußeren Aspekt . . . . . 34

VI. Zusammenfassung . . . . . 36

Schrifttum . . . . . 37

Lebenslauf . . . . . 38

Digitized by the Internet Archive
in 2026

https://archive.org/details/IA40153303_0255

# Einleitung

In der vorliegenden Abhandlung soll Bericht erstattet werden über die im Jahre 1934 im Tuberkulosekrankenhaus Rohrbach operierten Thorakoplastiken.

Die Kollapsbehandlung der Lungentuberkulose — und hier wiederum vor allem die chirurgische Kollapsbehandlung — ist eine Herd- (Kavernen-) Behandlung. Das Ziel dieser Therapie ist, die Voraussetzungen für eine Kavernenheilung zu schaffen. Ein einigermaßen sicheres Bild über eine klinische Kavernenheilung, sei es, daß es sich um eine echte Kavernenvernichtung (mit ausgebildeter Narbe) oder nur um eine Reinigung und ein Aneinanderlegen der Kavernenwände mit zurückbleibendem Kavernenrestlumen handelt, läßt sich erst nach Jahren gewinnen. In der vorliegenden Arbeit können daher nur die unmittelbaren Folgen der Operation und die Frühergebnisse nach Ablauf eines Jahres abgehandelt werden.

Das Schrifttum unter diesem Gesichtswinkel gesichtet, bietet folgende Anhaltspunkte:

Öhmann berichtet über eine Nachuntersuchung von 70 Tuberkulösen (33 Männer und 37 Frauen), die einer Thorakoplastik unterzogen wurden. Indikationen: In 58 Fällen wurde die Operation wegen einer Lungentuberkulose ausgeführt, bei der Pneumothorax nicht möglich war; in 12 Fällen handelte es sich um eine Empyemresthöhlenoperation. Während der beiden ersten Monate nach der Operation starben 8 Patienten (11,4 % Frühmortalität). Die Todesursachen waren 3mal Herzkollaps, 1mal je Mediastinalflattern, tuberkulöse Meningitis, Aspirationspneumonie, Nephritis und wahrscheinlich „Toxinresorption". Sämtliche Fälle wurden operiert in den Jahren 1924—1933. Bei der Nachuntersuchung im Dezember 1933 waren 35,7 % (Spätmortalität) gestorben. Öhmann gibt weiter an, daß von 50 Kranken, die längere Zeit beobachtet wurden, 50 % noch vollarbeitsfähig waren, 10 % teilweise, 6 % arbeitsunfähig und 36 % tot.

In 959 Fällen aus verschiedenen Krankenhäusern Skandinaviens wird eine Frühmortalität von 11,3 % in den beiden ersten Monaten nach der Operation angegeben.

Von 646 Fällen Sauerbruchs starben 13,3 % während des ersten Monats nach der Operation.

Denk und Domanig berichten über 175 Fälle von Lungentuberkulosen, die durch Thorakoplastik behandelt wurden. Die Operationsmortalität beträgt 16 %, die Fernmortalität 21 %. Gesamtmortalität 37 %. Bei 39,2 % der überlebenden Patienten war ein voller Heilerfolg zu verzeichnen, 15,1 % sind gebessert.

Im Jahre 1934 wurden im Tuberkulosekrankenhaus Rohrbach 76 Patienten mit Thorakoplastik behandelt.

Ein Jahr nach der Operation fanden sich die Patienten zu einer genauen Nachuntersuchung im Krankenhaus ein. Neben den üblichen klinischen Untersuchungsmethoden wurde besonders Wert gelegt auf Sputum-, Blut- und

Urinuntersuchung, spirometrische Funktionsprüfung, Elektrokardiogramm, Röntgenaufnahme und bei unklaren Fällen Schichtaufnahmen mit dem Planigraphen.

Von den 76 Patienten waren 20 (26,3 %) gestorben (Gesamtmortalität). In 71 Fällen handelte es sich um Kollapsoperationen wegen offener Lungentuberkulose. Davon sind 19 (26,7 %) gestorben.

In dem Abschnitt „Primäre Mortalität" werden alle Patienten zusammengefaßt, die entweder im Anschluß an die erste oder zweite Sitzung oder im Laufe der nächsten 4 Wochen nach der Operation ad exitum kamen, oder deren späterer Tod eindeutig kausal mit dem operativen Eingriff zusammenhängt.

Der Begriff „Fernmortalität" wurde geprägt für Patienten, die später als 4 Wochen nach der Operation starben, oder deren Todesursache in keinen direkten Zusammenhang mit dem Eingriff gebracht werden kann, bei denen also der deletäre Ausgang dem schicksalsmäßigen Ablauf des tuberkulösen Leidens entsprach.

Von den wegen offener Lungentuberkulose operierten 71 Patienten konnten 2 nicht erfaßt werden. Ein weiterer Patient, der sofort anschließend an die erste Sitzung starb, wird nur in der primären Operationsmortalität erwähnt, da zur weiteren Auswertung des Falles das Krankenblatt fehlt, das an eine andere Klinik abgegeben wurde und nicht zurückkam. Die in den Unterabschnitten C und D von I angeführten 68 Fälle ergeben sich also aus den 71 Tuberkuloseplastiken, abzüglich der 3 nicht erfaßbaren Patienten.

4 Patienten kamen wegen Empyem zur Operation, und in 1 Falle wurde eine Korrekturplastik vorgenommen.

Die Thorakoplastiken des Jahres 1934 teilen sich also ein in:

I. 71 Plastiken wegen offener Lungentuberkulose. Davon sind:
18 (25,3 %) gestorben,
3 konnten für die weitere Auswertung nicht erfaßt werden (1 Toter, 2 Lebende).

Von den 50 lebenden und erfaßten Patienten waren

36 (72 %) geschlossen,
14 (28 %) offen.
22 (44 %) der 50 Patienten gehen ihrem früheren Berufe wieder nach.
15 (30 %) sind beschränkt arbeitsfähig,
3 (6 %) werden auf einen anderen Beruf umgeschult.
6 (12 %) hielten sich zur Zeit der Nachuntersuchung noch in der Heilstätte auf.
4 (8 %) sind arbeitsunfähig.

Näheres siehe Abschnitte F und G.

II. 4 Empyemplastiken.

Von diesen sind:

3 (75 %) geschlossen, 1 (25 %) offen.

Bei allen Patienten hat sich die frühere Empyemresthöhle auf einen schmalen Spalt verkleinert.

III. Eine Korrekturplastik.

Näheres siehe unter Abschnitt III.

# I. Thorakoplastiken wegen offener Lungentuberkulose

## A. Primäre Operationsmortalität

Von den wegen offener Lungentuberkulose operierten 71 Patienten starben 11 (15,49%) in den ersten 4 Wochen nach der Operation.

*Kasuistik*
*einschließlich Elektrokardiogramm und spirometrischer Funktionsprüfung*

### a) Todesursache: Herzinsuffizienz bei chronisch degenerativer Schädigung

3 Fälle

Fall 1. G. E., ♀, 24 Jahre alt. Vater an Tuberkulose gestorben, Stiefbruder des Vaters ebenfalls an Tuberkulose gestorben. Die Tuberkulose der Patientin besteht seit 11 Jahren. Wiederholt klimatische Kuren. Pneumothoraxanlage scheiterte. Phrenikusexhairese rechts wurde 1929 vorgenommen. Bei der Einweisung zur Thorakoplastik besteht der Zustand nach Phrenikusexhairese mit außerordentlichem Hochstand des Zwerchfells und einer rechtseitigen kavernisierten Tuberkulose des Oberlappens, kleine, mäßig scharf umgrenzte Herde links infraklavikulär und in der Spitze.

Spirometrische Funktionsprüfung vor der ersten Sitzung: Vorsicht! Atemgrenzwert beträgt nur noch das 2,8fache der effektiven Atmung! Apnoische Pause 15 Sekunden. (Näheres über spirometrische Funktionsprüfungen und Elektrokardiogramm siehe bei Gaubatz in Hein-Kremer-Schmidt, Kollapstherapie der Lungentuberkulose.)

Spirometrische Funktionsprüfung vor der zweiten Sitzung: Nach der ersten Sitzung geringe Verminderung. Schrittweise weitergehen!

Die erste und zweite Sitzung der Thorakoplastik verliefen ohne wesentliche Komplikationen, allerdings verschlechterten sich der Atemgrenzwert und die apnoische Pause etwas und näherten sich damit der Grenze dessen, was für die Durchführung der thorakoplastischen Operation empirisch noch eben als tragbar erkannt worden war.

Herz- und Kreislauf: Schon nach der ersten Sitzung sehr bedrohlicher Zustand! Auch nach der zweiten Sitzung starke Herzinsuffizienz, bedingt durch hochgradige Überfettung der parenchymatösen Organe als Folge der lang dauernden Eiterung.

Spirometrische Funktionsprüfung vor der dritten Sitzung: Weiterer Eingriff sehr fraglich, auch bei nur 2 Rippen!

Da nur eine Nachresektion von 1—2 Rippen in Frage kam, wurde trotz dieser warnenden Symptome die Operation vorgenommen. Die Patientin starb am 6. Tage nach der Operation an einer kardialen und respiratorischen Insuffizienz.

Epikrise: In diesem Falle durfte trotz des noch relativ guten klinischen Befundes die spirometrisch-elektrokardiographische Funktionsprüfung nicht unterschätzt werden, die eindeutig die Überschreitung der Toleranz vor der letzten Operation anzeigte. Auch die aus der Anamnese ersichtliche familiäre Vorbelastung hätte zur Vorsicht mahnen sollen. Die latente Schädigung der parenchymatösen Organe (Sektion ergab nicht nur degenerative Schädigung am Herzmuskel, sondern auch an Leber und Milz), wird erklärt durch die viele Jahre dauernde Kaverneneiterung.

Fall 2. S. K., ♂, 36 Jahre alt. Familienanamnese zeigt nichts von tuberkulösen Erkrankungen. Tuberkulose seit 11 Jahren. Wiederholte klimatische Kuren. Bei der

Einweisung zur Thorakoplastik besteht eine zirrhotische Tuberkulose der rechten Lunge mit großer Kaverne infraklavikulär, Pleuraschwarte, kleinen Streuungsherden in der linken Lunge.

Elektrokardiogramm: Zeichen einer chronisch-toxischen Herzinsuffizienz.

Spirometrische Funktionsprüfung: Befriedigend.

Erste Sitzung ohne Komplikationen. Vorbehandlung der Myodegeneratio cordis mit Strophantin-Traubenzucker. Puls gut, aber hoch im Vergleich zur Temperatur. Nach der zweiten Sitzung, die komplikationslos verlief, akute periphere Kreislaufinsuffizienz. Exitus am Tage nach der Operation.

Epikrise: Es bestand von vornherein eine elektrokardiographisch eindeutig nachgewiesene toxische Herzmuskelschädigung, die man therapeutisch zu beeinflussen suchte. Klinischer Befund durch Sektion bestätigt.

Fall 3. Sch. A., ♂, 42 Jahre alt. Seit Jahren bestehender, rechtsseitiger, zirrhotisch-kavernöser Prozeß im Oberfeld. Außerdem sicherer jahrelanger Alkohol und Morphinabusus. Hinzu kommt Schädigung durch überstandene septische Infektion. Schwere Myokardschädigung klinisch, röntgenologisch und elektrokardiographisch eindeutig. Bei konservativer Kurbehandlung und Herztherapie Besserung des Befundes. Da der Patient, dem nach Einsicht und beruflicher Vorbildung (Arzt) eine gewisse Urteilsfähigkeit über seine Erkrankung zuerkannt werden mußte, die Operation dringend verlangte, konnte ihm trotz schwerster Bedenken die Wahrnehmung dieser Chance nicht verweigert werden. Der Patient wurde am Morgen nach der Operation, $^1/_2$ Stunde nach dem letzten Besuch der Schwester, tot im Bett gefunden (akuter Herztod). Sektion verweigert.

Epikrise: Bei vorliegendem Falle stand schon vor der Operation eindeutig fest, daß das Ergebnis der klinischen, röntgenologischen und elektrokardiographischen Untersuchung unbedingt gegen einen Eingriff sprach. Wenn die Thorakoplastik doch durchgeführt wurde, so erfüllte man nur den dringenden Wunsch des Patienten, der Arzt war. Behandelnder Arzt und Patient waren aber nicht im unklaren über den zweifelhaften Ausgang.

### Kritik der spirometrischen und elektrokardiographischen Untersuchungsergebnisse

Zu Fall 1: Gefährdung des Operationserfolges durch Überschreitung der Toleranz und Schädigung der parenchymatösen Organe wurde vorausgesagt.

Zu Fall 2: Eindeutig nachgewiesen war eine chronisch-toxische Herzinsuffizienz, die man therapeutisch zu beeinflussen suchte.

Zu Fall 3: Schwere chronische Herzinsuffizienz vor dem Eingriff einwandfrei nachgewiesen. Operation kontraindiziert, wurde jedoch durch den Patienten gewünscht.

Bei den Patienten, die an Herzinsuffizienz ad exitum kamen, konnte nur das Elektrokardiogramm mit Sicherheit über den voraussichtlichen Verlauf der Operation Aufschluß geben. Bei allen 3 Fällen wurde elektrokardiographisch eine Gefährdung des Operationsverlaufes durch Herzinsuffizienz festgestellt.

### b) Todesursache: Sofort nach der Operation einsetzender immunbiologischer Umschlag (käsig-pneumonische Aussat oder Meningitis)

4 Fälle

Fall 1. Sch. A., ♂, 30 Jahre alt. Starke familiäre Vorbelastung mit Tuberkulose. Seit 1929 offentuberkulös. Zirrhotisch-kavernöse, linkseitige Spitzentuberkulose, streng lokalisiert, sogenannte ideale Indikation.

BSG.: Vor der ersten Sitzung 6/17 mm n. W.

Blutbild: Segm. 51%, Stab. 4%, Mono. 7%, Eos. 4%, Lymph. 33%, Hb. 86%, Ery. 4,5 Millionen, Leuko. 7000.

Temperaturen vor der ersten Sitzung um 37°, Puls 80—90. Temperaturen nach der ersten Sitzung: Am 5. Tage nach der Operation wieder um 37°. Puls bleibt 8 Tage bei Werten von 90—100 und fällt dann erst langsam entsprechend der Temperatur ab. Am Tage nach der zweiten Sitzung Blutung mit käsig-pneumonischer Blutungsaussaat. Exitus am 3. Tage nach der Operation.

Epikrise: Bei einer topisch idealen Indikation war Blutungsbereitschaft nicht vorauszusehen. Ungünstiger Verlauf auch mit Ausweitung der Untersuchungsmethoden vorher nicht zu erfassen. Vielleicht hätte die starke hereditäre Belastung, die aus der Anamnese ersichtlich ist, auf eine familiäre Widerstandslosigkeit hinweisen können. Bemerkenswert auch hier, entsprechend dem langjährigen Bestehen der Kaverneneiterung, Schädigung der parenchymatösen Organe.

Fall 2. V. A., ♀, 35 Jahre alt. Keine Tuberkulose in der Familie. Während der 5jährigen Krankheitsdauer $^3/_4$ Jahr klimatische Kur und Pneumothoraxversuch. Bei der Einweisung bestand eine produktiv-kavernöse Tuberkulose des linken Oberlappens mit Streuungsherden in der rechten Lunge.

Spirometrisch-elektrokardiographisch-kymographische Funktionsprüfungen ergaben keine Kontraindikation.

BSG.: 27/55 mm n. W.

Blutbild: Segm. 64%, Stab. 6%, Mono. 10%, Eos. 3%, Lympho. 17%, Hb. 78%, Ery. 4,2 Millionen, Leuko. 8800.

Temperaturen um 37°. Puls zwischen 90 und 100.

Die erste Sitzung verläuft ohne wesentliche Komplikationen. Am 3. Tage Umschlag der immunbiologischen Lage und käsig-pneumonische Aussaat in beide Lungen ohne Blutung. Exitus am 4. Tage nach der Operation an Herzinsuffizienz.

Epikrise: Der Umschlag der immunbiologischen Lage war nicht vorauszusehen, da besonders die klinische Beobachtung vor der Operation auf eine sehr gute Heilungstendenz schließen ließ. Die akut auftretende kardiale Insuffizienz war durch massive Aussaat in beide Lungen bedingt. Die vor der Operation gefundene Lymphopenie von 17% wäre wohl auch bei schärfster Beurteilung nicht als Gegenindikation für einen operativen Eingriff anzusehen gewesen.

Sektion verweigert.

Wir sprechen mit voller Absicht in solchen Fällen von einem Umschlag der immunbiologischen Lage oder nach Schmincke von einem Allergiewechsel und glauben nicht, daß es immer richtig ist, Vorstellungen, die letzten Endes aus den dem Chirurgen geläufigen Beobachtungen an postoperativen Pneumonien gewonnen sind, auf die Tuberkulose zu übertragen und demzufolge von Hypostase und Streuung nach unten wegen schlechter Expektoration zu sprechen. Der tuberkulöse Eiter fließt immer einmal in die abhängigen Partien. Solange die lokale Gewebsimmunität vorhanden ist, führt er nicht zu neuer Herdbildung. Bricht diese — in unserem Falle durch den Anstoß der Operation — zusammen, kommt es zu einem Zusammenbruch der immunbiologischen Lage, so sprießen neue Herde auf, oder der Prozeß „exazerbiert" am alten Fokus, er„streut" oder erfährt eine „Propagation".

Fall 3. Br. G., ♂, 23 Jahre alt. In der Familie keine Tuberkulose bekannt. Seit 1931 offene Tuberkulose mit Beteiligung des Kehlkopfes. Klimatische Kuren. Pneumothoraxanlage. Exsudatbildung. Thorakoplastik auf Grund einer zirrhotischen Tuberkulose des

rechten Oberlappens mit Kaverne infraklavikulär. Punktion rechts ergibt 350 ccm dicken, gelblichen Eiters (mikrosk.: Tuberkulose positiv, keine Kokken).

Vornahme der ersten und zweiten Sitzung der Thorakoplastik nach günstigen spirometrisch-elektrokardiographischen Funktionsprüfungen (Elektrokardiogramm und spirometrische Funktionsprüfung normal).

BSG.: Vor der ersten Sitzung 26/41 mm n.W.; nach der ersten Sitzung 25/52 mm n.W.

Blutbild: Seg. 57%, Stab. 5%, Mono. 5%, Eos. 4%, Lympho. 29%.

Glatter Verlauf mit Ausnahme einer schnell abklingenden hohen Fieberreaktion (40,5°) auf die erste Sitzung. Am 2. Tag nach der zweiten Sitzung schlechter Puls und hohes Fieber. Patient deliriert. Im Laufe der nächsten Tage bleibt der Puls auf überdurchschnittlich hohen Werten. Aus der Restexsudathöhle wird durch Punktion reichlicher, dicker, übelriechender, bräunlicher Eiter gewonnen. Am 9. Tage nach der Operation schwerer Kollaps. Patient bewußtlos. Exitus.

Epikrise: Bei einem ausgedehnten zirrhotisch-kavernösen Prozeß mit Restempyem, das $1^1/_4$ Jahre als Schwarte gedeutet wurde, und subfebrilen Temperaturen heftige, hohe Fieberreaktion auf die erste Sitzung. Nach der zweiten Sitzung kommt der Prozeß völlig aus dem Gleichgewicht, schlägt in käsige Pneumonie — vielleicht mit miliarer Aussaat in die Meningen — um. Als letzte Todesursache akute Herzinsuffizienz, bedingt durch käsig-pneumonische Aussaat. Sektion verweigert.

Die immunbiologische Labilität war aus Senkung und Blutbild im voraus nicht zu ersehen. Die subfebrilen Temperaturen und die heftige Fieberreaktion auf die erste Sitzung mahnten jedoch zur Vorsicht.

Fall 4. Kl. M., ♀, 34 Jahre alt. Familiäre Vorbelastung. 1931 Feststellung einer Tuberkulose. Pneumothorax wurde einmal gefüllt, ging dann ein. Bei der Einweisung besteht ein streifig-nodöser, rechtsseitiger Spitzenoberfeldprozeß mit kirschgroßer Einschmelzung hinter der Klavikel.

BSG.: 26/49 mm n. W.

Blutbild: Segm. 65%, Stab. 2%, Mono. 5%, Eos. 2%, Lympho. 26%.

Temperaturen vor und nach der ersten Sitzung um 37°. Puls vor sowie nach der ersten Sitzung um 90.

Erste Sitzung der Thorakoplastik — mit Ausnahme einer rasch abklingenden Fieberreaktion — ohne Komplikationen. Nach der zweiten Sitzung treten hohe remittierende Temperaturen auf. Umschlag des Prozesses in eine käsig-pneumonische Gewebsreaktion. Auftreten neuer Streuungsherde im rechten Unterfeld, ebenso kontralaterale Aussaat, der die Patientin am 14. Tage nach der Operation erlag.

Epikrise: Die immunbiologische Lage des Prozesses war klinisch höchstens aus einer kurzen, aber heftigen Fieberreaktion zu erkennen, die, wie auch im vorhergehenden Falle, auf den drohenden Umschlag hinwies. Sektion verweigert.

Überhaupt kann festgestellt werden, daß bezüglich des postoperativen Verlaufes (Blutung, Streuung) umschriebene, vielleicht frische Herde ohne wesentliche Umgebungsreaktion leichter zu Komplikationen führen als ältere, oft die ganze Seite einnehmende, mit zahlreichen Narben durchsetzte und in Schwarten eingemauerte Prozesse, die nur wenig atmendes Zwischengewebe mehr bergen. Man sei daher vorsichtig bei der Beurteilung sogenannter idealer Indikationen, die besonders, seitdem die gezielte Teilplastik sich eingebürgert hat, geradezu zur Thorakoplastik verführen.

### Kritik der spirometrischen und elektrokardiographischen Untersuchungsergebnisse

Bei allen 4 Fällen war weder aus dem Elektrokardiogramm noch aus der spirometrischen Funktionsprüfung irgend ein Anhaltspunkt für einen Umschlag

im Verhalten des Prozesses zu gewinnen, da das Elektrokardiogramm sowohl als auch die spirometrische Funktionsprüfung immer normale Ergebnisse aufwiesen.

Bei Betrachtung der Untersuchungsergebnisse und klinischen Daten fällt besonders auf, daß bei allen Patienten kein sicherer Anhalt für den schlechten Ausgang der Operation gegeben war. Weder Senkungszeit, Blutbild, noch Elektrokardiogramm und spirometrische Funktionsprüfung wiesen auf den drohenden Umschlag hin.

Drei Fällen gemeinsam aber ist eine Änderung im Verhalten des Pulses und der Temperatur. Während bei zwei Patienten auf die erste Sitzung eine schnell abklingende hohe Fieberreaktion einsetzte, blieb bei dem anderen Patienten der Puls nach der ersten Sitzung etwa 8 Tage bei Werten von 90 bis 100, um dann erst langsam abzufallen, im Gegensatz zur Temperatur, die am 5. Tage nach der Operation wieder um 37° war.

### c) Todesursache: Mediastinalflattern

2 Fälle

Fall 1. H. B., ♀, 29 Jahre alt. Keine Tuberkulose in der Familie. 1927 Feststellung einer Tuberkulose! Klimatische Kuren. Zur Thorakoplastik wegen eines seitdem bestehenden rechtseitigen, in Apfelgröße kavernisierten Spitzenoberfeldprozesses mit kontralateraler Streuung eingewiesen. Klinisch und funktionell gute Operationsbedingungen. Spirometrische Funktionsprüfung vor der zweiten Sitzung: relativ starke Verminderung der Atemreserven. Sehr starke Anoxämie. Apnoische Pause von 25 Sekunden auf 7 Sekunden abgesunken. Äußerste Vorsicht! Elektrokardiogramm: Kein pathologischer Befund.

Im Anschluß an die zweite Sitzung plötzliches Auftreten von Mediastinalflattern. Exitus am 5. Tage nach der Operation.

Epikrise: Thorakoplastik unter den günstigsten Bedingungen begonnen. Weder durch spirometrische Funktionsprüfung noch durch Elektrokardiogramm Anhaltspunkte für kardiale Insuffizienz vor der Operation. Eine kymographische Prüfung konnte in diesem Falle noch nicht zur Beurteilung herangezogen werden. Sektion bestätigt den klinischen Befund.

Fall 2. St. P., ♀, 32 Jahre alt. Tuberkulose in der Familie unbekannt. April 1933 Feststellung einer offenen Lungentuberkulose. Klimatische Kur. Pneumothoraxanlage scheitert. Phrenikusexhairese. Zur Thorakoplastik wegen einer produktiven Tuberkulose des rechten Mittelfeldes mit großer, hilusnaher Kaverne eingewiesen.

Spirometrische Funktionsprüfung ergibt: Verminderung der gesamten Atemreserven, zum Teil bedingt durch Zwerchfellhochstand nach Phrenikusexhairese, so daß durch die Thorakoplastik nur ein bedingt größerer Ausfall zustande kommen dürfte.

Erste und zweite Sitzung der von unten nach oben durchgeführten Operation verliefen ohne Komplikation. Am 3. Tage nach der zweiten Sitzung zunehmende Kurzatmigkeit (paradoxe Atmung und Zyanose). Trotz Sauerstoffatmung und Cardiaca Exitus am gleichen Tage.

Epikrise: In diesem Falle war bis zum Moment des Auftretens der Komplikationen kein Anzeichen für die Labilität des Mediastinums gegeben. Es steht noch in Frage, ob nicht die Technik der Operation (Resektion von unten beginnend) das Zustandekommen der Gleichgewichtsstörung begünstigte, bei einer bestehenden, aber durch die damals angewandten Untersuchungsmethoden nicht erfaßbaren Labilität (kein Kymogramm!).

Kritik der spirometrischen und elektrokardiographischen Untersuchungsergebnisse

Zu Fall 1: Der Ausfall zwischen der ersten und zweiten spirometrischen Funktionsprüfung, sowie die Abnahme der apnoischen Pause von 25 auf 7 Sekunden wiesen auf eine respiratorische Insuffizienz hin und mahnten zur Vorsicht.

Zu Fall 2: In diesem Falle war aus dem Elektrokardiogramm (Lagewechsel des Herzens bei der Atmuug) kein Anzeichen für ein labiles Mediastinum herauszulesen.

Die beiden, durch Mediastinalflattern verursachten Todesfälle lassen erkennen, daß weder klinisch (Puls, Temperatur, BSG., Blutbild), noch röntgenologisch — elektrokardiographisch ein Hinweis auf diese Komplikation bestanden hat. Diagnostisch mit Sicherheit ist jedoch nur das Kymogramm zu verwerten, das aber bei Durchführung der vorstehend besprochenen Operationen noch nicht allgemein in Anwendung war.

### d) Todesursache: Thyreotoxische Herzinsuffizienz

1 Fall

R. E., ♀, 20 Jahre alt. Keine Tuberkulose in der Familie. Nach einjähriger Krankheitsdauer 4monatige klimatische Kur und Pneumothoraxversuch. Zur Thorakoplastik wegen eines linkseitigen, in Faustgröße kavernisierten Spitzenoberfeldprozesses eingewiesen. Komplikation: Mittelschwere Thyreotoxikose mit 40% Grundumsatzsteigerung. Spirometrische Funktionsprüfung: Verminderung der Vitalkapazität um 50%. Verminderung der Komplementärluft, im wesentlichen bedingt durch den Pneumothorax auf der einen Seite. Apnoische Pause 15 Sekunden. — Durchführung einer Thorakoplastik führt nicht zu Schwierigkeiten bei der Atmung. Im Elektrokardiogramm toxisch bedingte Herzmuskelschädigung nachweisbar. (Elektrokardiogramm: Tachykardie 150, niedere $T_1$-Zacke, $P_2 = T_2$, $T_3$ isoelektrisch, im wesentlichen toxisch bedingt. Sehr wahrscheinlich thyreotoxische Komponente.)

Nach der ersten Sitzung der Thorakoplastik bleibt der Puls, sich langsam senkend, auf überdurchschnittlich hohen Werten. Trotz Digitalis und Gynergentherapie nach der zweiten Sitzung typischer thyreotoxischer Herztod am 5. Tage nach der Operation.

Epikrise: Die Thyreotoxikose und die latente, elektrokardiographisch nachweisbare Herzinsuffizienz hätten eine Gegenindikation zur Vornahme der Operation abgeben müssen, wenigstens hätte zuerst, wenn möglich, eine operative Behandlung des Basedow vorausgehen sollen.

Kritik der spirometrischen und elektrokardiographischen Untersuchungsergebnisse

Thyreotoxikose und latente Herzinsuffizienz einwandfrei festgestellt. Von der Thorakoplastik wurde abgeraten.

### e) Todesursache: Querschnitts-Myelitis

1 Fall

Tr. M., ♂, 21 Jahre alt. 2 Geschwister lungenkrank. 1928 Hämoptoe. Linkseitiger Prozeß. Pneumothorax ging durch Verschulden des Patienten ein. 1932 Phrenikusexhairese. Einweisung zur Thorakoplastik wegen einer produktiven Tuberkulose des linken Oberlappens mit Kaverne; kleine Streuungsherde im rechten Oberlappen.

Spirometrische und elektrokardiographische Funktionsprüfungen sind normal und ergeben keine Kontraindikation. Die erste Sitzung verlief ohne Komplikationen. Am 3. Tage nach der zweiten Sitzung trat akut eine völlig schlaffe Lähmung der unteren und teilweise auch der oberen Extremitäten auf. Verdacht auf bisher symptomlos verlaufene Spondylitis mit Zusammenbruch des Wirbelkörpers und Kompression des Rückenmarks. Röntgenaufnahme bestätigt nicht die Annahme. Kein krankhafter Befund der Wirbelsäule. Hinzugezogener Neurologe denkt an Myelitis und lokalisiert die Läsion in Höhe von Cervikale 6. Patient kann nicht mehr abhusten. Fortschreitende Lähmung des Zwerchfells und der Atemmuskulatur. Exitus am 4. Tage nach der Operation.

Epikrise: Bei einer komplikationslos verlaufenen Thorakoplastik Exitus durch einen akuten degenerativen Prozeß des Rückenmarks, unabhängig vom tuberkulösen Leiden. Obduktion ergibt Myelitis. Genese unbekannt.

Vorstehender Fall ist ausführlich behandelt von Schmidt und Billig: „Über 2 Fälle von Querschnittslähmung im Anschluß an thorakoplastische Operationen in Lokalanästhesie“[1]).

Die primäre Mortalität beträgt somit 15,4%. Auf die einzelnen Sitzungen umgelegt, von denen jede als schwere und tiefgreifende Operation angesehen werden muß, wird eine Sterblichkeitsziffer von 7,5% festgestellt.

Im Vergleich dazu ergeben die Untersuchungen über die Thorakoplastiken des Jahres 1935 eine primäre Mortalität von 5,3% bzw. 2,4%.

Diese wesentliche Verbesserung wurde erreicht durch systematischere Vornahme und erfahrenere Auswertung der Vorproben, besser indizierte Einweisungen, Modifikation der Methode und Entwicklung der Technik.

## B. Fernmortalität vom Stande vom 1. Januar 1936

8 Patienten starben im Verlaufe der nächsten Monate bis zum 1. Januar 1936, davon 2 im Krankenhause und 6 außerhalb.

### *Kasuistik*
### *einschließlich Elektrokardiogramm und spirometrischer Funktionsprüfung*

**a) Todesursache: Progredienz und schicksalsmäßiger Ablauf des Grundleidens nach unvollständiger Operation (Abbruch nach der ersten Sitzung)**

4 Fälle

Fall 1. P. O., ♂, 26 Jahre alt. Familienanamnese o. B. Offene Tuberkulose seit 1931. Mehrere schwere Lungenblutungen. Klimatische Kuren. Pneumothoraxanlage scheitert. Phrenikusexhairese rechts. Wegen vornehmlich rechtseitiger, kavernisierter Lungentuberkulose zur Thorakoplastik. Komplikationen: Kehlkopftuberkulose. Verdacht auf Darmtuberkulose.

Blutbild: Segm. 68%, Stab. 5%, Eos. 2%, Mono. 6%, Lympho. 19%, Hb. 75%, Ery. 4,1 Millionen, Leuko. 8400. BSG.: Vor der ersten Sitzung 37/76 mm n. W. Puls 70—90. Temperaturen: 36,5—37,2°.

Auch die spirometrisch-elektrokardiographischen Funktionsprüfungen ergeben keine Kontraindikation (Ergebnisse der Funktionsprüfungen normal).

Erste Sitzung der Thorakoplastik mit an sich komplikationslosem Verlauf. Mäßige Fieberreaktion (38,5—39°). Wunde hielt p. p. Kavum nach medial und unten abgedrängt.

[1]) Erschien: Bruns' Beitr. 1935.

3 Wochen später Auftreten einer schweren, spezifischen Otitis media und zunehmende Darmbeschwerden (Erbrechen, Durchfälle, Puls 100—110, Temperaturen um 38°). Pneumoperitoneum wird angelegt, aber auf Wunsch des Patienten wieder aufgegeben. In den nächsten Monaten schnelle Progredienz des Lungenbefundes. BSG.: 60/90 mm n. W. Temperaturen 37,5—38,5°. Puls um 110. — Symptome einer schweren Darmtuberkulose. Progredienz der Kehlkopftuberkulose. Rapider Verfall. Exitus $3^1/_2$ Monate nach der Operation.

Epikrise: Bei einem schweren, doppelseitig angelegten Prozeß mit Kehlkopf- und Darmtuberkulose als Komplikationen auf ausdrücklichen Wunsch des Patienten Versuch der Thorakoplastik. Nach der ersten Sitzung rasches Fortschreiten der Tuberkulose auf beiden Lungenseiten. Dazu kam Progredienz der Darmtuberkulose.

Fall 2. Th. F., ♂, 25 Jahre alt. Keine Tuberkulose in der Familie. 1925, 1927, 1929 Lungenentzündung. Keine Röntgenaufnahme. 1930 Feststellung einer Tuberkulose. Klimatische Kuren. 1932 Phrenikusexhairese. Bei der Einweisung besteht eine zirrhotische Tuberkulose des rechten Oberlappens mit großer Kaverne infraklavikulär. Pneumothoraxanlage gelang nicht. Spirometrische Funktionsprüfung vor der ersten Sitzung: Durch Phrenikusexhairese rechts und Schwarte (?) starker Ausfall. Elektrokardiogramm vor der ersten Sitzung: Respiratorische Arrhythmie. Tachykardie. Zeichen einer chronischen Herzinsuffizienz. Blutbild zeigt eine leichte Linksverschiebung (Segm. 50%, Stab. 18%); sonst normal. BSG. ist 5/14 mm n. W. Temperaturen und Puls ohne Besonderheit. Im Anschluß an die erste Sitzung Kreislaufkollaps. Nach einigen Tagen fallen die Temperaturen ab, aber der Puls bleibt unverändert bei Werten zwischen 100 und 110. Die weitere Operation ist nicht möglich, da der Patient aus einem Zustand der Herzinsuffizienz trotz Digitalis und Traubenzuckertherapie nicht heraus zu bekommen ist. Dazu kommt noch eine kontralaterale Streuung ins linke Unterfeld. Exitus 1 Jahr nach der Operation.

Epikrise: Nach der ersten Sitzung tritt eine aus einer chronischen Herzmuskelschädigung durch den jahrelangen Prozeß entstandene, akute Herzinsuffizienz in Erscheinung, die weiteres Operieren verbietet. Aus diesem Grunde Operation nicht weiter durchgeführt und Kollaps unvollkommen. Prozeß nicht beeinflußt und schicksalsmäßiger Ablauf.

Fall 3. H. P., ♂, 41 Jahre alt. Tuberkulose in der Familie unbekannt. Während der 4jährigen Krankheitsdauer 4monatige klimatische Kur. Pneumothoraxanlage; kann wegen Exsudat nicht weitergeführt werden. Rechtseitiger, narbig-schwartiger, in Kinderfaustgröße kavernisierter Spitzenoberfeldprozeß. Streuungsherde im linken Spitzenfeld mit einer kleinen Kavernisierung im linken Unterfeld. Elektrokardiographische Funktionsprüfung ist normal. Spirometrische Funktionsprüfung zeigt genügende Atemreserven. Blutbild: Segm. 61%, Stab. 7%, Eos. 1%, Mono. 7%, Lymph. 24%, Hb. 80%, Ery. 4,5 Millionen, Leuko. 8000.

Trotz nicht unbedenklichen klinischen Befundes (Temperaturen um 38°, Puls um 90. BSG. 81/95 mm n. W. — kontralaterale Kavernisierung —) Versuch der ersten Sitzung der Thorakoplastik. Ungünstige Reaktionen, fieberhafte Temperaturen und anhaltend hoher Puls; zunächst herdförmige, dann konfluierende Streuungen ins gleichseitige Unterfeld. Nach 3 Wochen fallen die Temperaturen ab, aber der Puls bleibt unverändert hoch. Anzeichen für Herzinsuffizienz. Exitus 4 Monate nach der Operation.

Epikrise: Bei einem febrilen, schon vor der Operation progredienten Prozeß Versuch der ersten Sitzung. Operation überstanden. Nach der Operation weitere Streuung, die unter toxischen Erscheinungen nach 4 Monaten zum Exitus führt. Fall war ungeeignet.

Fall 4. W. L., ♀, 38 Jahre alt. Familienanamnese o. B. Patientin seit August 1933 erkrankt. Phrenikusvereisung rechts. Rechtsseitige Lungentuberkulose mit pflaumengroßer Kaverne in Höhe der Klavikel. Geringe Streuung auf die linke Seite. Elektrokardiogramm zeigt keinen pathologischen Befund. Die spirometrische Funktionsprüfung rät wegen Emphysem zur Vorsicht. Hb. 80%, Ery. 4,6 Millionen, Leuko. 7100.

BSG. 27/55 mm n. W. Puls um 80. Temperaturen immer etwas subfebril.

Erste Sitzung der Thorakoplastik mit gutem Verlauf und relativ geringer Änderung der Atemverhältnisse. Patientin verweigert Fortsetzung der Operation und verläßt gegen ärztlichen Rat das Krankenhaus. Exitus 13 Monate nach der Operation.

Epikrise: Bei einer an sich nicht ganz idealen Indikation Vornahme der ersten Sitzung der Thorakoplastik. Klinisch und funktionell immer noch gute Voraussetzungen für die weitere Operation. Patientin lehnt zweite Sitzung ab und geht nach Hause. Dadurch Prozeß nicht beeinflußt, Kavum nicht eingeengt. Progredienz. Exitus 13 Monate nach der Operation.

### Kritik der spirometrischen und elektrokardiographischen Untersuchungsergebnisse

Mit Ausnahme des Falles 2 konnte aus der spirometrischen und elektrokardiographischen Funktionsprüfung kein Anhaltspunkt für den weiteren Krankheitsverlauf gewonnen werden.

Zu Fall 2. Die schon vor der ersten Sitzung nachgewiesene chronische Herzinsuffizienz verhindert trotz Digitalis und Traubenzuckertherapie die weitere Durchführung der Operation. Dadurch Prozeß nicht beeinflußt und schicksalsmäßiger Ablauf des Grundleidens.

Bei den vorstehenden 4 Patienten konnte nur in 2 Fällen aus den Voruntersuchungen vor der Thorakoplastik ein gewisser Anhaltspunkt für die Operationsaussichten gewonnen werden. Im Falle 2 wurde die weitere Durchführung des Eingriffes durch eine im voraus schon einwandfrei festgestellte Herzinsuffizienz verhindert, während bei Patient 3 die klinischen Daten (Puls, Temperatur, BSG., Röntgenaufnahme) den Operationserfolg als gefährdet erscheinen ließen.

Bemerkenswert auch bei diesen beiden Fällen der anhaltend hohe Puls (Temperatur nach kurzer Zeit normal), der, wie schon unter A b beschrieben, den deletären Ausgang durch Herzinsuffizienz anzeigte.

### b) Todesursache:

### Progredienz des Leidens nach vollständig durchgeführter Operation

2 Fälle

Fall 1. L. R., ♂, 38 Jahre alt. Keine Tuberkulose in der Familie, erkrankt seit 1932. Bei der Einweisung besteht eine rechtsseitige, zirrhotisch-kavernöse Spitzenoberfeldtuberkulose mit Streuungsherden ins rechte Mittel- und Unterfeld. Kehlkopftuberkulose.

Günstige spirometrisch-elektrokardiographische Funktionsprüfungen. Puls 80. Temperaturen um 37°.

Blutbild: Segm. 61%, Stab. 8%, Mono. 6%, Lympho. 25%, Hb. 80%, Ery. 4,3 Millionen, Leuko. 5200.

BSG.: 18/45 mm n. W. Thorakoplastik rechts 1.—8. Rippe in 2 Sitzungen. Zunächst keine Komplikationen. Nach 6 Wochen Spätinfekt in der vorderen Apikolysenhöhle mit Fieberanstieg (38°) und Pulserhöhung (90—95), mikroskopisch: Staphylokokkus aureus haemolyticus. Trotz Dränage des Infekts auf den tiefsten Punkt und Beherrschung der Eiterung frische Einschmelzung im linken Unterlappen bei Symptomen einer schweren Darmtuberkulose und Progredienz der Kehlkopftuberkulose. Eine Woche nach Beginn der Eiterung fielen die Temperaturen zur Norm ab, aber der Puls blieb unverändert hoch. Der Patient wurde auf seinen Wunsch in ein Krankenhaus seiner Heimatstadt verlegt. Exitus 10 Monate nach der Operation.

Epikrise: Bei einem rechtsseitigen, fortgeschrittenen, kavernisierten Prozeß Thorakoplastik mit gutem Kollaps. Im Anschluß an die gelungene Operation, vielleicht unter der Einwirkung eines Spätinfektes der Wunde, kontralaterale Streuung und Darmtuberkulose. Gleichzeitige Verschlechterung des Kehlkopfbefundes. Klinisch und funktionell kein Anzeichen für eine Verschlechterung des Zustandes vor der Operation. Letzte Todesursache: kardiale Insuffizienz auf Grund einer Myodegeneratio cortis (Sektion ergab schlaffes, hypertrophisches und erweitertes Herz, bedingt durch die Eiterung.

Fall 2. St. G., ♂, 42 Jahre alt. Familienanamnese o. B. Seit 19 Jahren erkrankt. Wiederholte klimatische Kuren. Bei der Einweisung besteht ein rechtsseitiger, tuberkulöser Spitzenoberfeldprozeß mit kastaniengroßer Einschmelzung hinter der Klavikel. Pneumothorax wegen Adhärenz nicht weitergeführt. Elektrokardiogramm normal. Funktionsprüfung am Spirometer ergibt mittelstarkes Emphysem. — Hb. 85%, Ery. 4,3 Millionen, Leuko. 9600. BSG.: 22/52 mm n. W. Puls 80. Temperaturen um 37°.

Erste Sitzung der Thorakoplastik. Keine Komplikationen. Nach der zweiten Sitzung tritt unter hohem Fieberanstieg (39°) eine Wundhöhleninfektion auf, die beherrscht wird; gleichzeitig läßt der Nierenbefund auf eine toxische Nierenschädigung (Amyloidose) schließen. Streuung ins rechte Unterfeld. Elektrokardiographisch nachgewiesene toxische Myokardschädigung. Patient verläßt gegen ärztlichen Rat die Anstalt. Exitus 9 Monate nach der Operation.

Epikrise: Trotz der in zwei Sitzungen durchgeführten Spitzenplastik mit gutem Kollaps Fortschreiten des Leidens. Die Ursache der Progredienz und Streuung ist vielleicht neben dem schicksalsmäßigen Ablauf mit in der nach der zweiten Sitzung auftretenden Wundhöhleninfektion zu suchen. Klinisch und funktionell zur Zeit der ersten Sitzung kein ungünstiges Bild. Nach der zweiten Sitzung immunbiologischer Umschlag.

### Kritik der spirometrischen und elektrokardiographischen Untersuchungsergebnisse

Elektrokardiogramm und spirometrische Funktionsprüfung ergaben vor der Operation keinen Anhaltspunkt für den weiteren Verlauf.

Bei den Patienten, die nach der gelungenen und vollständigen Thorakoplastik ad exitum kamen, konnte die klinische Beobachtung vor der Operation keinen Anhalt für den späteren Ausgang des Leidens gewinnen. Bei beiden Patienten trat die toxische Myokardschädigung erst nach der zweiten Sitzung, vielleicht durch den Anstoß der Wundhöhleninfektion, in Erscheinung.

Bei Fall 1, wie schon mehrmals angedeutet, anhaltend hoher Puls gegenüber normalen Temperaturen, der in diesem Falle schon auf Monate voraus den tödlichen Ausgang durch kardiale Insuffizienz andeutete.

### c) Todesursache: Kontralateraler Spontanpneumothorax

1 Fall

L. H., ♀, 24 Jahre alt. Keine Tuberkulose in der Familie. Während der 3jährigen Krankheitsdauer 3 Monate klimatische Kuren und Pneumothoraxversuch rechts. Zur Thorakoplastik wegen einer rechtsseitigen, schwartig-kavernösen Tuberkulose des Oberlappens eingewiesen. Feinste Streuungsherde links mit kleinen Kavernisierungen. Spirometrische Funktionsprüfung rät zur Vorsicht. Erste Sitzung der Thorakoplastik mit kontralateralem Pneumothorax. Auch zweite und dritte Sitzung verlaufen ohne Komplikationen. Nach guter Erholung Entlassung in ambulante Behandlung. Exitus 9 Monate nach der Operation an respiratorischer Insuffizienz.

Epikrise: Pneumothorax links wurde ambulant weitergeführt. Nach der letzten Füllung im Juli 1935 trat ein Spontanpneumothorax links auf, der dann wegen der immer noch gering vorhandenen Atemfläche durch pulmonale Insuffizienz zum Exitus führte.

### Kritik der spirometrischen und elektrokardiographischen Untersuchungsergebnisse

Spirometer und Elektrokardiogramm ergaben keinen Anhaltspunkt für den weiteren Verlauf des Leidens; doch war infolge der immer noch gering vorhandenen Atemfläche große Vorsicht am Platze.

### d) Todesursache: Progredienz und schicksalsmäßiger Ablauf des Leidens nach vorderer Apikolyse

1 Fall

R. H., ♂, 48 Jahre alt. Keine Tuberkulose in der Familie. Seit 1932 sich immer wiederholende Hämoptoen. Pneumothoraxanlage rechts und links gelang nicht. Wegen der dauernden Blutungen Einweisung. Es besteht ein doppelseitiger, zirrhotisch-nodöser Spitzenoberfeldprozeß. Während des Aufenthaltes in der Anstalt weitere Hämoptoen. Resektion der 1. und 2. Rippe, vordere Apikolyse. Nach dem Eingriff treten keine Blutungen mehr auf. Der Patient erholt sich körperlich und seelisch außerordentlich gut. An dem Prozeß hat sich nicht viel geändert. Die Prognose ist infaust. Exitus 14 Monate nach der Operation.

Epikrise: Bei doppelseitiger Zirrhose und schließlich lebensbedrohlichen Blutungen Apikolyse auf der Blutungsseite von vorn. Exitus an der progredienten Tuberkulose. Nach dem Eingriff standen die Blutungen; die Operation wirkte somit — wie gedacht — lebensverlängernd.

Die vorläufige Fernmortalität vom Stande vom 1. Januar 1936 nach mindestens einjähriger Beobachtung ist somit 11,2% auf die vollständigen Thorakoplastiken, bzw. 5,4% auf die Sitzungen bezogen.

Es ist natürlich und unterstreicht die Tatsache, daß nicht nur besonders gut geeignete und immunbiologisch ausgeglichene Fälle operiert werden konnten, daß sich gerade in der Gruppe B der Spättodesfälle fast ausnahmslos weit fortgeschrittene, vielfach auch doppelseitige Tuberkulosen fanden. Sie gingen schicksalsmäßig trotz der Thorakoplastik ihren Weg, besonders dann (5 Fälle), wenn nicht der vollständige Kollaps erzielt werden konnte, weil nach der ersten Sitzung aus dem oder jenem Grunde die operative Behandlung abgebrochen werden mußte. Hier ist eine Verbesserung der Ergebnisse nur dadurch möglich, daß mit zunehmender Einführung der Methode die Patienten nicht mehr in so großer Anzahl in relativ fortgeschrittenem Zustande zur Operation geschickt werden, wie es in unserem Einweisungsgebiet noch 1934 geschah, wo man sich bis dahin der Thorakoplastik recht wenig angenommen hat.

Es bleibt die ungeheure Verantwortung der Indikationsstellung und der zu ihrer Unterstützung herangezogenen funktionellen Vorproben, den rechten Mittelweg zwischen der allzu frühen Indikation, die, wie unter Kapitel A angeführt, zu Frühtodesfällen durch Exazerbationen, Streuungen, kurzum zu stürmischem Allergieumschwung neigen, und dem zu langen Abwarten, das zur Erhöhung der Spätmortalität führt, zu finden.

## C. Durchführung der Thorakoplastik

### (Faktoren, die den Behandlungserfolg beeinflussen)

Die Erhebungen dürfen sich nicht nur auf statistisch-kasuistische Feststellungen bei den Todesfällen beschränken. Nach Ablauf eines Jahres kann durch Nachuntersuchung der Überlebenden sicher gesagt werden, unter welchen Bedingungen die Erfolge der Thorakoplastik am günstigsten waren, um daraus einen Anhaltspunkt für künftige Maßnahmen zu gewinnen; dieses soll die Aufgabe des folgenden Teiles der Abhandlung sein. Welches sind nun die Faktoren, die den Behandlungserfolg weitgehendst beeinflussen?

#### a) Lebensalter bei Beginn der Operation

| Alter | Fälle | Geschlossen | Voll arbeitsfähig | Primäre Mortalität | Sekundäre Mortalität |
|---|---|---|---|---|---|
| 10—20 Jahre .. | 4 | 4 (100%) | 1 | 0 | 0 |
| 20—35 Jahre .. | 43 | 25 (58,1%) | 17 (39,5%) | 7 (16,2%) | 2 ( 4,6%) |
| Über 35 Jahre.. | 21 | 7 (33,3%) | 4 (19,0%) | 3 (14,3%) | 6 (28,5%) |

Die Patienten wurden in 3 Altersklassen eingeteilt. Wie die Übersicht zeigt, staffeln sich die Ergebnisse dieser 3 Abteilungen nach oben ab, d. h. je älter der Patient, desto schlechtere Heilungsaussichten sind vorhanden.

Im Alter von 10—20 Jahren wurden 4 Patienten operiert. Alle sind sie geschlossen und einer voll arbeitsfähig, wobei die letzte Zahl nicht absolut zu werten ist, da einige Patienten, entsprechend ihrem Lebensalter, noch nicht in Arbeit standen.

Im Alter von 20—35 Jahren kamen 43 Fälle zur Operation, von diesen sind 25 (58,1%) geschlossen, 17 (39,5%) voll arbeitsfähig und 9 (20,9%) tot.

Die Klasse der Patienten über 35 Jahre läßt ersehen, daß an einen Tuberkulösen in diesem Alter mit Vorsicht herangetreten und die Prognose weitaus ungünstiger gestellt werden muß als bei einem jüngeren Kranken. Besonders der Ausfall der sekundären Mortalität weist auf eine erhöhte Gefahr der späteren Komplikation bei diesen Patienten hin.

Von den 21 Patienten, die sich einer Plastik unterzogen, waren 7 (33,3%) geschlossen und 4 (19%) voll arbeitsfähig. 3 (14,3%) Patienten starben im Anschluß an die Operation und 6 (28,5%) kamen im Laufe der nächsten Monate ad exitum.

#### b) Dauer der Erkrankung vor der Operation

| Zeit | Fälle | Geschlossen | Voll arbeitsfähig | Primäre Mortalität | Sekundäre Mortalität |
|---|---|---|---|---|---|
| 1—12 Monate .. | 7 | 5 (71,4%) | 3 (42,8%) | 0 | 0 |
| 1—2 Jahre .... | 19 | 11 (57,8%) | 6 (31,5%) | 2 (10,5%) | 2 (10,5%) |
| Über 2 Jahre .. | 42 | 20 (47,6%) | 13 (30,9%) | 8 (19,0%) | 6 (14,2%) |

Überaus wichtig ist es, die Dauer der Erkrankung festzulegen, denn nicht immer entspricht die Größe und Ausdehnung des Prozesses der Zeit, die seit dem Beginn der Tuberkulose verstrichen ist. Schon in der Kasuistik der Todes-

fälle wurde darauf hingewiesen, wie oft eine Herzinsuffizienz oder Schädigung der parenchymatösen Organe durch lang dauernde Kaverneneiterung den Erfolg der Operation mindern oder sogar vernichten kann. Fall a, 2 der Spättodesfälle zeigt, daß diese Myokardschädigung vor der Operation bisweilen nicht in Erscheinung tritt, aber nach der ersten Sitzung manifest wird, sodaß ein Weiteroperieren unmöglich und damit der schicksalsmäßige Ablauf gegeben ist.

Von den 7 Patienten, die in den ersten 12 Monaten ihrer nachweislichen Krankheit operiert wurden, waren 5 (71,4%) geschlossen und 3 (42,8%) nach Ablauf eines Jahres voll arbeitsfähig.

Nach einer Erkrankungsdauer von 1—2 Jahren kamen 19 Fälle zur Operation, wovon 11 (57,8%) geschlossen, 6 (31,5%) voll arbeitsfähig und 4 (21%) tot sind.

Von den 42 Patienten, die erst nach Ablauf von 2 Jahren und länger einer Thorakoplastik unterzogen wurden, sind 20 (47,6%) geschlossen, 13 (30,9%) voll arbeitsfähig und 14 (33,3%) tot.

Die Konsequenz aus dieser Zusammenstellung ist die nachdrückliche Forderung, nach Ausschöpfung der konservativen Methoden und der anwendbaren schonenden Formen der Kollapstherapie, bei gegebener günstiger immunbiologischer Lage nicht unnütz zu warten und eine degenerative Schädigung der parenchymatösen Organe zu riskieren.

### c) Rechte oder linke Lunge

| Seite | Fälle | Geschlossen | Voll arbeitsfähig | Primäre Mortalität | Sekundäre Mortalität |
|---|---|---|---|---|---|
| Links | 30 | 19 (63,3%) | 12 (40,0%) | 3 (10,0%) | 2 (6,6%) |
| Rechts | 38 | 17 (44,7%) | 10 (26,3%) | 7 (18,4%) | 6 (15,7%) |

Allgemein bekannt ist, daß bei Erkrankungen der rechten Lungenseite das Operationsrisiko größer und die endgültige Prognose schlechter sein kann als bei Erkrankungen der linken Lunge. Auch die Zusammenstellung der Ergebnisse unserer Operationen weisen, trotz der geringen Zahl der zum Vergleich zur Verfügung stehenden Fälle, auf diesen Unterschied hin.

Bei den Nachuntersuchungen der Thorakoplastiken konnte festgestellt werden, daß von 30 linksseitig operierten Fällen 19 (63,3%) geschlossen, 12 (40%) voll arbeitsfähig und 5 (16,6%) tot sind, während bei 38 rechtsseitigen Thorakoplastiken 17 (44,7%) als geschlossen, 10 (26,3%) als voll arbeitsfähig anzusehen sind und 13 (34,2%) ad exitum kamen.

### d) Vorbehandlung, insbesondere vorhergehende aktive Therapie

Aus nachstehender Tabelle ist direkt ersichtlich, welche kollapstherapeutischen Maßnahmen vor der Operation zur Anwendung kamen oder indirekt, welche undurchführbar waren und somit die Indikation beeinflußten.

| Therapie | Fälle | Geschlossen | Voll arbeitsfähig | Primäre Mortalität | Sekundäre Mortalität |
|---|---|---|---|---|---|
| Keine | 12 | 6 (50,0%) | 3 (25,0%) | 2 (16,6%) | 0 |
| Pneumothoraxversuch | 17 | 8 (47,0%) | 6 (35,3%) | 3 (17,6%) | 4 (23,5%) |
| Pneumothorax | 16 | 12 (75,0%) | 7 (43,7%) | 0 | 1 (6,2%) |
| Pneumothorax und Exhairese | 15 | 5 (33,3%) | 3 (20,0%) | 4 (26,6%) | 1 (6,6%) |
| Exhairese | 3 | 1 | 1 | 0 | 2 |
| Pneumothorax und Kaustik | 5 | 4 (80,0%) | 2 (40,0%) | 1 (20,0%) | 0 |

Bei 12 Patienten ging keine aktive Therapie voraus. Von diesen 12 sind 6 (50%) geschlossen, 3 (25%) voll arbeitsfähig und 2 (16,6%) tot.

Bei 17 Patienten wurde ein Pneumothorax angelegt, der aber nicht durchführbar war. 8 (47%) sind geschlossen, 6 (35,3%) voll arbeitsfähig, 3 (17,6%) starben im Anschluß an die Operation und 4 (23,5%) kamen im Laufe der nächsten Monate ad exitum.

16 Kranke wurden früher mit Pneumothorax behandelt, davon sind 12 (75%) geschlossen, 7 (43,7%) voll arbeitsfähig und 1 (6,2%) tot.

Bei 15 Patienten wurde versucht, den Pneumothorax durch eine Phrenikusexhairese zu ergänzen. Von diesen waren 1 Jahr nach der Operation 5 (33,3%) geschlossen, 3 (20%) voll arbeitsfähig und 5 (33,3%) tot.

Von 3 Phrenikusexhairesen ist 1 Patient geschlossen und voll arbeitsfähig, 2 sind tot.

5 Patienten, vorher mit Pneumothorax und Thorakokaustik behandelt, davon sind 4 (80%) geschlossen, 2 (40%) voll arbeitsfähig und 1 tot.

In Anbetracht der kleinen Anzahl der Fälle, läßt sich eine strenge Auswertung der Ergebnisse nicht durchführen, doch läßt sich wohl sagen, daß kein wesentlicher Unterschied besteht, ob nun bei den Patienten vor der Thorakoplastik eine andere aktive Therapie durchgeführt wurde oder nicht.

### e) Mann oder Frau

Ein Vergleich der Ergebnisse der Thorakoplastik bei Mann und Frau zeigt in der Heilungstendenz und wiedergewonnenen Arbeitsfähigkeit keine größeren Abweichungen, doch steht einer Fernmortalität von 2,9% bei der Frau eine solche von 19,3% beim Mann gegenüber. Vielleicht ist zu berücksichtigen, daß eine Frau sich mehr und länger schonen kann als ein Mann.

## D. Ausdehnung der Plastik

Bei Betrachtung dieser Ergebnisse drängt sich erneut die Überlegung auf, daß die Forderung nach einem möglichst vollständigen Kollaps der erkrankten kavernisierten Lunge zu Recht besteht. Es bewahrheitet sich die Erfahrungstatsache, daß eine Lungentuberkulose nur dann ausheilt, wenn der erkrankte und kavernisierte Bezirk bis in die gesunde Nachbarzone hinein in einen genügenden Kollapszustand gebracht wird.

Durch eingehende spirometrische und elektrokardiographische Untersuchungen vor den Operationen wurde festgestellt, welcher funktionelle Ausfall

dem Patienten zugemutet werden konnte, ohne lebensnotwendige Reserven der Atmung und Herzkraft anzugreifen.

In Übereinstimmung mit dem röntgenologisch-anatomischen Befund muß die Entknochung der Brustwand eine genügende sein, wenn die technisch weit schwierigere und mühevolle Nachkorrektur vermieden werden soll, da an der Übergangsstelle von kollabiertem und nichtkollabiertem Lungengewebe es durch Zerrung zu dauerndem Reiz des Gewebes kommen kann, der zum Fortschreiten des Prozesses führt, wenn in diesem Bezirk noch tuberkulöse Veränderungen vorhanden sind.

Die Thorakoplastiken, eingeteilt nach der Zahl der resezierten Rippen, zeigten bei der Nachuntersuchung folgende Ergebnisse.

### a) Vordere Brustwandentknochung

Von der eigentlichen Thorakoplastik ist die vordere Brustwandentknochung, Resektion der 1. bis 3. Rippe von vorn, zu unterscheiden, die bei 9 Patienten gemacht wurde.

Sie stellt nach der im Jahre 1934 geübten Methode zu allermeist den Beginn einer Thorakoplastik dar. Die Gründe zu diesem an sich unvollkommenen Eingriff sind verschiedene. In 5 Fällen kamen die Patienten entweder nach der ersten Sitzung ad exitum oder der Allgemeinzustand machte einen weiteren Eingriff und eine schnelle Aufeinanderfolge der Sitzungen unmöglich, so daß der schicksalsmäßige Ablauf nicht mehr aufgehalten werden konnte. Bei 4 Patienten kam mit Absicht dieser reduzierte Eingriff zur Anwendung, da, mit Rücksicht auf den Allgemeinzustand und die Art des Prozesses, diese Operationsmethode den besten Erfolg versprach. Von diesen 4 Patienten ist 1 geschlossen und voll arbeitsfähig und 1 gestorben, nachdem die Blutungen zum Stillstand kamen und die Operation somit lebensverlängernd wirkte. Bei den 2 weiteren Patienten konnte der Prozeß nicht beeinflußt werden.

### b) Spitzenplastik, Resektion der 1. bis 4. und 1. bis 5. Rippe

Die Spitzenplastik, ohne Pelottenwirkung der Skapula, wurde ausgeführt bei streng auf die Lungenspitze lokalisierten Formen der kavernösen Tuberkulose mit zirrhotischer Tendenz, bei denen röntgenologisch unterhalb der Klavikel keine nennenswerten tuberkulösen Veränderungen nachweisbar waren.

| | Fälle | Geschlossen | Voll arbeitsfähig | Primäre Mortalität | Sekundäre Mortalität |
|---|---|---|---|---|---|
| 1.—4. Rippe ..... | 5 | 1 | 1 | 2 | 1 |
| 1.—5. Rippe ..... | 5 | 4 (80%) | 3 (60%) | — | — |

Von 5 Fällen mit einer Resektion der 1. bis 4. Rippe ist 1 geschlossen und voll arbeitsfähig, 2 starben im Anschluß an die Operation, davon 1 an den Folgen einer degenerativen Erkrankung des Rückenmarks, und 1 Patient im Laufe der nächsten Monate.

5 Patienten bekamen eine 5-Rippenplastik, davon sind 4 (80%) geschlossen und 3 (60%) voll arbeitsfähig.

### c) Obergeschoßplastik, Resektion der 1. bis 6., 1. bis 7. und 1. bis 8. Rippe

Reicht der Prozeß auch nur etwas unter die Klavikel, so wird mindestens eine 6-Rippenplastik gemacht, die bei zierlichen Personen schon einen Schulterblatteinfall zur Folge hat und dadurch die 7-Rippenplastik ersetzen kann.

Besteht ein ausgedehnterer Spitzenprozeß, eventuell mit großer Kaverne, wird die 7-Rippenplastik ausgeführt, die in jeder Hinsicht leistungsfähig ist. Vor allem ergibt diese an sich sparsame Resektion einen vollständigen Schulterblatteinfall.

Bei nicht zu großer Ausdehnung eines tuberkulösen Prozesses des Oberlappens kommt die 8-Rippenplastik in Anwendung. Diese erzielt mit Sicherheit eine Kollapswirkung auch auf den Hilusbereich und erhält noch beträchtliche Teile der basalen Lunge.

Durch Vornahme der ersten Sitzung von vorn als Testoperation wird im allgemeinen ein Eindruck gewonnen, wie der Patient auf den Eingriff reagiert, so daß bei ungünstiger Einstellung die weitere Operation in zwei Sitzungen erfolgte.

| | Fälle | Geschlossen | Voll arbeitsfähig | Primäre Mortalität | Sekundäre Mortalität |
|---|---|---|---|---|---|
| 1.—6. Rippe ..... | 5 | 4 (80%) | 3 (60%) | 1 | |
| 1.—7. Rippe ..... | 18 | 9 (50%) | 4 (22,2%) | 3 (16,6%) | — |
| 1.—8. Rippe ..... | 20 | 12 (60%) | 8 (40%) | 2 (10,0%) | 2 (10%) |

Bei den Patienten mit einer Resektion der 1. bis 6. Rippe waren bei der Nachuntersuchung 4 (80%) geschlossen, 3 (60%) voll arbeitsfähig und 1 tot.

Von 18 Patienten mit einer 7-Rippenplastik sind 9 (50%) geschlossen, 4 (22,2%) voll arbeitsfähig und 3 (16,6%) tot.

Bei 20 Patienten wurden 8 Rippen reseziert. 12 (60%) sind geschlossen, 8 (40%) voll arbeitsfähig und 4 (20%) tot.

### d) Subtotal- und Totalplastik, Resektion der 1. bis 9., 1. bis 10 und 1. bis 11. Rippe

Bei weit ausgedehnten Prozessen der Lunge kommt je nach Lage und Umfang der Erkrankung die Subtotal- oder Totalplastik in Anwendung.

| | Fälle | Geschlossen | Voll arbeitsfähig | Primäre Mortalität | Sekundäre Mortalität |
|---|---|---|---|---|---|
| 1.— 9. Rippe .... | 5 | 5 (100%) | 2 (40%) | — | — |
| 1.—10. Rippe .... | — | — | — | — | — |
| 1.—11. Rippe .... | 1 | — | — | 1 | — |

Bei 5 Patienten mit einer 9-Rippenplastik sind 5 (100%) geschlossen und 2 (40%) voll arbeitsfähig.

Über den einen Fall von Totalplastik, Resektion der 1. bis 11. Rippe, wird in der Kasuistik der Todesfälle unter Abschnitt c, 2 der Operationsmortalität berichtet.

Hinsichtlich der Ausdehnung der Resektion ist zu sagen, daß das horizontale Ausmaß der Operation sich nach den Prinzipien der paravertebral-subskapulären Methode von Sauerbruch und Brauer zu richten hat, daß auch die unteren Rippen bis über die hintere Axillarlinie hinaus reseziert werden. Gleichzeitig soll stets die Resektion der 1. und 2. Rippe maximal nach Graf ausgeführt werden, denn die möglichst vollständige Mobilisierung der Lungenspitze ist ein unschätzbarer Gewinn hinsichtlich der später einsetzenden Kollapswirkung.

## E. Bericht über die spirometrische Funktionsprüfung

(Vergleich der spirometrischen Funktionsprüfung nach der Operation und der spirometrischen Funktionsprüfung bei der Nachuntersuchung)

| Fälle | Keine wesentliche Änderung | Wesentliche Änderungen | Besserung durch | | Geringe Zunahme des KE. |
|---|---|---|---|---|---|
| | | | Gewöhnung | Rückkehr der Atemruhelage zur Norm | |
| 40 | 21 | 3 | 6 | 2 | 8 |

Die spirometrischen Funktionsprüfungen bei den nachuntersuchten Patienten zeigten gegenüber dem Befund nach der Operation folgendes Bild:

Bei 21 Patienten keine wesentliche Änderung des funktionellen Befundes, bei 3 Patienten eine deutliche Besserung, bei 6 Patienten eine Besserung durch Gewöhnung insofern, als die Patienten sich an den postoperativen Zustand gewöhnt haben, und bei 2 Patienten eine Besserung durch Rückkehr der Atemruhelage zur Norm, was dadurch zum Ausdruck kommt, daß die pathologische Vermehrung der Normalkapazität (Reserveluft und Residualluft) zugunsten der Komplementärluft auf die ursprünglichen Werte zurückgekehrt ist. Bei 8 Patienten kam es durch geringe Zunahme des kompensatorischen Emphysems zu einer funktionellen Verschlechterung.

## F. Kasuistik der Nichtgeschlossenen

Von den 14 noch nicht geschlossenen Patienten wird sich bei 4 der unbefriedigende Zustand ohne einen weiteren Eingriff nicht ändern lassen.

1. Fr. E. (♂) Thorakoplastik links, Resektion der 1.—7. Rippe.

Nachuntersuchung: Guter Kollaps, aber sehr langsames Schrumpfen der Kaverne, Streuung in die rechte Spitze mit steter Vergrößerung der Kaverne; Heilungsaussichten schlecht, da das Fortschreiten des Prozesses durch eine innere immunbiologisch ungünstige Lage des gesamten Krankheitsgeschehens verursacht ist.

Blutbild: Segm. 60%, Stab. 2%, Eos. 3%, Mono. 7%, Lympho. 28%, Ery. 4,7 Millionen, Leuko. 9000, Hb. 90%.

BSG. bei der Aufnahme: 37/77 mm n. W.
BSG. vor der ersten Sitzung: 5/23 mm n. W.
BSG. nach der Operation: 48/68 mm n. W.
BSG. bei der Nachuntersuchung: 74/111 mm n. W.
Puls vor und nach der Operation 85. Temperatur um 37°.

2. K. E. (♀) Thorakoplastik rechts, Resektion der 1.—5. Rippe.

Nachuntersuchung: Unter der Plastik ein wurstförmiges Kavum und darunter ein markstückgroßes Kavum im 5. ICR. Linker Pneumothorax mit breiter Spitzenadhärenz. Im linken Spitzenfeld, bis unter die Klavikel reichend, multiple Kava. Trotz guten Kollapses Fortschreiten des Prozesses, bedingt durch eine äußerst ungünstige immunbiologische Lage.

Blutbild: Segm. 72%, Eos. 1%, Mono. 7%, Lympho. 20%, Ery. 4,5 Millionen, Leuko. 9400, Hb. 78%.

BSG. bei der Aufnahme: 19/40 mm n. W.
BSG. nach der ersten Sitzung: 23/46 mm n. W.
BSG. nach der zweiten Sitzung: 30/65 mm n. W.
BSG. bei der Entlassung: 18/40 mm n. W.
BSG. bei der Nachuntersuchung: 12/28 mm n. W.

Puls und Temperatur vor der ersten Sitzung normal. Nach der ersten Sitzung leichter Fieberanstieg mit Pulserhöhung; nach 8 Tagen fallen beide zur Norm ab. Im Anschluß an die zweite Sitzung heftige Fieberreaktion (39,5°). Puls um 110. Die ungünstige Reaktion hält etwa 5 Wochen an, worauf Puls und Temperatur langsam zur Norm abfallen.

3. P. H. (♂) Thorakoplastik rechts, Resektion der 1.—8. Rippe.

Nachuntersuchung: Ungenügender Kollaps, verursacht einerseits durch zu geringe paravertebrale Resektion, andererseits durch Regenerat- und Spangenbildung infolge zu langer Wartezeit zwischen der ersten und zweiten Sitzung. Endgültig gutes Resultat nur durch Korrekturplastik. Patient lehnte jedoch jeden Eingriff ab.

4. R. F. (♀) Thorakoplastik rechts, Resektion der 1.—7. Rippe.

Nachuntersuchung: Kollaps vertikal nicht vollständig, unterhalb der resezierten Stellen Restkavum, aus dem der bazillenhaltige Auswurf entleert wird. Linke Seite frei von tuberkulösen Veränderungen. Patientin entschließt sich zur Korrekturplastik (darüber Bericht nach der 2. Nachuntersuchung).

3 Patienten befanden sich zur Zeit der Nachuntersuchung in einem anderen Krankenhaus oder einer Heilstätte. Näheres über das Schicksal dieser Patienten deshalb nach der zweiten Nachuntersuchung.

1. H. E. (♀) Thorakoplastik rechts, Resektion der 1.—7. Rippe.

Nachuntersuchung: Kollaps sehr gut, kein sicheres Restkavum. Auswurf 2—3 ccm am Tag.

BSG. bei der Entlassung: 36/55 mm n. W.
BSG. bei der Nachuntersuchung: 26/38 mm n. W.
Gewichtszunahme 2,5 kg. Patient macht zur vollständigen Ausheilung noch eine klimatische Kur.

2. B. E. (♀) Thorakoplastik links, Resektion der 1.—4. Rippe.

Nachuntersuchung: Patientin befand sich zur Zeit der Nachuntersuchung noch in der Heilstätte. Aus dem angeforderten Bericht ging hervor, daß die Operation ihren Zweck erfüllt hat und die Patientin sich auf dem fortschreitenden Weg der Besserung befindet, so daß mit baldiger Entlassung zu rechnen ist. (Näheres bei der 2. Nachuntersuchung.)

3. A. E. (♀) Vordere Brustwandentknochung rechts.

Nachuntersuchung: Patientin befand sich zur Zeit der Nachuntersuchung wegen eines mischinfizierten Empyems im Krankenhaus. Genaueren Bericht nach der 2. Nachuntersuchung.

Bei 5 Patienten ist die Möglichkeit eines Kavernenrestlumens nicht auszuschließen, doch kann die Restkaverne mit Sicherheit nicht nachgewiesen werden. (Das Röntgenschichtverfahren war zur Zeit der Nachuntersuchung noch nicht in Anwendung).

1. Sch. E. (♀) Thorakoplastik rechts, Resektion der 1.—7. Rippe.

Nachuntersuchung: Guter Kollaps der Plastikseite. Patientin gibt an, große Mengen eitrigen Sputums zu haben, jedoch findet diese Behauptung objektiv keine Stütze.

BSG. bei der Entlassung: 37/58 mm n. W.

BSG. bei der Nachuntersuchung: 34/48 mm n. W.

Gewichtszunahme: 4 kg. Patientin sperrt sich auch weiter, ihrer schizoiden Grundeinstellung entsprechend, gegen eine Gesundung.

2. Z. E. (♀) Thorakoplastik links, Resektion der 1.—7. Rippe.

Nachuntersuchung: Ausgezeichneter Kollaps mit starker Regeneratspange. Auswurf 3—5 ccm am Tag.

BSG. von 15/20 mm n. W. auf 10/18 mm n. W. zurückgegangen. Gewichtszunahme 7 kg. Patientin ist noch fakultativ offen, was durch eine verminderte Allgemeinresistenz gegen die Erkrankung erklärt werden muß. Restlose Vernarbung möglich und wahrscheinlich.

3. H. H. (♀) Thorakoplastik links, Resektion der 1.—8. Rippe.

Nachuntersuchung: Sehr guter Kollaps. Ausgezeichneter Allgemeinzustand.

BSG. von 32/56 mm n. W. auf 25/38 mm n. W. zurückgegangen. Sputummenge 5—6 ccm am Tag.

Patientin ist beschränkt arbeitsfähig. Eine völlige Gesundung läßt sich mit gewisser Sicherheit voraussagen.

4. Sch. F. (♀) Thorakoplastik rechts, Resektion der 1.—7. Rippe.

Nachuntersuchung: Guter Obergeschoßkollaps, kein sicheres Kavernenrestlumen sichtbar.

BSG. etwas erhöht. Gewichtszunahme 2,5 kg. Der Allgemeinzustand ist wesentlich gebessert in Anbetracht des schweren Operationsverlaufes. Therapeutisch kommt definitive Ausschaltung des rechtseitigen Phrenikus in Frage, da anzunehmen ist, daß der wieder bewegliche Phrenikus die Plastik über der Interlobärschwarte doch noch etwas irritiert.

5. A. B. (♂) Thorakoplastik links, Resektion der 1.—8. Rippe.

Nachuntersuchung: Guter Kollaps. BSG. früher 15/18 mm n. W., jetzt 13/16 mm n. W. Ursache der Bazillenausscheidung wahrscheinlich ungenügende Resektion der paravertebralen Stümpfe, völlige Vernarbung jedoch höchstwahrscheinlich.

Bei 2 Patienten wurde noch ein Restkavum festgestellt.

1. K. E. (♀) Thorakoplastik links, Resektion der 1.—8. Rippe.

Nachuntersuchung: Guter Kollaps. Die über faustgroße Kaverne ist bis auf ein Kavernenrestlumen von höchstens Pflaumengröße geschrumpft. Bei einer Gewichtszunahme von 11 kg ist der Allgemeinzustand ausgezeichnet. Als Hausfrau voll arbeitsfähig. Entsprechend der Ausdehnung des Prozesses ist mit einer langsamen, aber völligen Ausheilung desselben zu rechnen

2. R. N. (♂) Vordere Brustwandentknochung rechts.

Nachuntersuchung: Spitzenkavum etwas kleiner geworden und nach medial und unten abgesunken. Linke Seite frei von tuberkulösen Veränderungen. BSG. von 87/118 mm n. W. auf 68/98 mm n. W. zurückgegangen. Patient fühlt sich wohl. Weitere Besserung wahrscheinlich.

## G. Kasuistik der Nichtarbeitsfähigen

Von den 28 noch nicht voll arbeitsfähigen Patienten sind 16 geschlossen und 12 offen.

### a) Patienten mit negativem Bazillenbefund

4 Patienten hielten sich zur Zeit der Nachuntersuchung noch in der Heilstätte auf. 7 Patienten sind in gutem Allgemeinzustand. Zur Festigung des guten Ergebnisses wurde ihnen noch etwas Schonzeit angeraten, ehe sie ihren früheren Beruf wieder aufnehmen. Bei 3 Patienten stellt der frühere Beruf zu große Ansprüche, daher Umschulung auf geeignetere Tätigkeit. (1 Patient gehörte der Technischen Hochschule an, 1 weiterer war Gießer; bei beiden ist die Wahl des neuen Berufes noch nicht entschieden. 1 Patient wurde vom Monteur zum Kalkulator umgeschult.) 1 Patient zog sich nach der Plastik eine Schlüsselbeinfraktur zu, die mit großer dislocatio ad longitudinem ad axim verheilte. Schultergürtel rechts mindestens 5 cm an der medialen Linie näher liegend als links. Nach Korrektur der Fraktur Aufnahme der Arbeit. Eine Patientin hatte eine begleitende Schambeintuberkulose, die exkochliiert wurde. Sie ist noch nicht völlig verheilt und fistelt. Patientin dadurch in der Hausarbeit gehindert.

### b) Patienten mit positivem Bazillenbefund

2 Patienten befanden sich zur Zeit der Nachuntersuchung noch in der Heilstätte. 4 Patienten sind mit Rücksicht auf den noch nicht völlig vernarbten Prozeß nur beschränkt arbeitsfähig. 1 Patientin kann als Apothekerassistentin angeblich als fakultativ offene Kranke nicht arbeiten. 1 Patient bringt seiner Gesundung eine negative Einstellung entgegen, die der fortschreitenden Heilung entgegenwirkt und dadurch auch die Wiederaufnahme der früheren Tätigkeit verzögert. Bei 4 Patienten brachte die Operation nicht den gewünschten Erfolg. Der Zustand des Prozesses und damit der Allgemeinzustand verbietet jede Tätigkeit (s. Kapitel F).

## II. Thorakoplastiken bei spezifischem Empyem (Empyemplastiken)

4 Patienten kamen wegen Empyem zur Operation. Bei der Nachuntersuchung konnte festgestellt werden, daß bei allen die frühere Empyemresthöhle bis auf einen kleinen Spalt geschlossen war. Bei jedem Patienten besteht noch eine kleine Fistel.

3 der Nachuntersuchten weisen einen negativen Bazillenbefund auf und 1 ist voll arbeitsfähig.

1 Patient befand sich zur Zeit der Nachuntersuchung noch im klimatischen Heilverfahren. Nach den angeforderten Berichten befindet er sich auf dem Wege der fortschreitenden Heilung und Besserung, so daß im Laufe der nächsten Monate mit einem völligen Heilungserfolg zu rechnen ist.

Bei einer Patientin wurden im Sputum noch Tuberkelbazillen gefunden, doch fühlt sich die Patientin sehr wohl und ist als beschränkt arbeitsfähig anzusehen, denn sie kann alle Hausarbeiten verrichten, außer Waschen.

## III. Korrekturplastik

Bei einem Patienten wurde eine Korrekturplastik vorgenommen. Exitus 20 Monate nach der Operation.

1927 Feststellung einer doppelseitigen Lungentuberkulose. Pneumothorax. Klimatische Kur. 1929 Hämoptoe. Spontanpneumothorax mit Exsudatbildung. Einweisung. Verläßt die Anstalt auf eigenen Wunsch. August 1929 Thorakoplastik links in einer anderen Anstalt. Klimatische Kur. Angeblich Tuberkulosebefund negativ und subjektives Wohlbefinden. Patient nahm keine Rücksicht auf seinen Zustand, trieb Sport und spielte Fußball. 1932 Blutspucken, Husten und Auswurf. 1933 Aufnahme in Rohrbach. Zustand nach Thorakoplastik links mit Restkaverne im linken Oberfeld und Streuung im rechten Mittelfeld. Patient verläßt wieder die Anstalt auf eigenen Wunsch, um im April 1934 erneut zur Aufnahme zu gelangen. Korrekturplastik links mit komplikationslosem Verlauf. Patient verläßt abermals gegen ärztlichen Rat die Anstalt. September 1934 Wiederaufnahme mit hohem Fieber und einer Mischinfektion des alten Narbenbettes, ausgehend von einem Empyem in der linken Brusthöhle. Lungenblutung, zunehmender Verfall und in den letzten Monaten schwere toxische Erscheinungen (Erbrechen, Durchfall).

Epikrise: Durch unvernünftiges Verhalten des Patienten kein Erfolg der Plastik. Erneute Verschlechterung und Streuung. Korrekturplastik zunächst primär verheilt. Patient hat aus seiner ersten unangenehmen Erfahrung nichts gelernt, verläßt gegen ärztlichen Rat, wie schon so oft, das Krankenhaus. Mischinfektion — Durchbrechen eines unteren Pleuraempyems. Exitus an Herz- und Kreislaufinsuffizienz, bedingt durch monatelange Eiterung.

Sektion ergibt außer den tuberkulösen Veränderungen der Lunge, diffuse Amyloidose der Leber, Sagomilz, Nierenamyloid, vereinzelte tuberkulöse Geschwüre im Dickdarm, käsige Prostatatuberkulose und käsige Konglomerattuberkel der Nieren.

## IV. Versicherungsverhältnisse

Außer dem bis jetzt Angeführten muß dem Versicherungsverhältnis des einzelnen Patienten eine besondere Wichtigkeit beigemessen werden. Das günstige Ergebnis der Thorakoplastik ist nicht nur für den Patienten allein ein schöner Erfolg, sondern auch für seine Versicherung, denn bei einer Heilung können die bisher gebundenen Mittel für andere Zwecke verwendet werden.

Die Thorakoplastik soll dem Patienten ohne jahrelange Krankheit und Kur durch einen operativen Eingriff die völlige Gesundheit und Arbeitsfähigkeit verschaffen. Nicht nur die vielleicht lebenslängliche Rente muß den sozialen Einrichtungen erspart bleiben, sondern auch die erheblichen Ausgaben für soundso viele klimatische Kuren, Heilstättenaufenthalte usw., wenn schließlich doch die Notwendigkeit einer operativen Therapie zwingend in den Vordergrund tritt. Das Ergebnis der Erhebungen über den Ausfall der Plastiken nach der Dauer der Erkrankung vor der Operation, wobei bei einer Krankheitsdauer von 1—12 Monaten 71,4 % der Patienten geschlossen und 42,8 % voll arbeitsfähig sind, unterstützt in wirksamer Weise die Forderung, keine unnötige Zeit zu verlieren und den Patienten nach Ausschöpfung aller konservativen Methoden möglichst bald der Thorakoplastik zuzuführen. Wenn dieses Ziel erreicht ist, dann kann auch in sozialer Hinsicht die operative Behandlung ihr Bestes tun.

Verteilung der Patienten auf die verschiedenen Versicherungen, ihre Anwartschaft und ihre Bezüge

| Patienten | Versicherungs- bzw. pensionsberechtigt | | | Anwartschaft auf Rente, Ruhegehalt, Pension | | | Bezüge erhalten | | |
|---|---|---|---|---|---|---|---|---|---|
| | LVA | RfA | Beamte | LVA | RfA | Beamte | LVA | RfA | Beamte |
| 56 | 26 | 5 | 3 | 22 | 4 | 3 | 11 | 1 | |
| Zusammen | 34 | | | 29 | | | 12 | | |

Von den 56 lebenden Patienten sind 34 (60,8 %) versichert, davon 26 (76,4 %) bei unserer Landesversicherungsanstalt, 5 (14,7 %) bei der Reichsversicherung für Angestellte und 3 (8,8 %) stehen im Beamtenverhältnis. Von den 34 Versicherten haben 29 (85,3 %) die Anwartschaft auf eine Rente, ein Ruhegeld oder eine Pension und 12 (41,3 %) erhalten Bezüge. Von diesen 12 Patienten ist bei 5 in der nächsten Zeit mit Wegfall der Unterstützung zu rechnen, so daß noch 7 (24,1 %) längere Zeit eine Rente oder Ruhegeld erhalten müssen. Weiterhin sind von den versicherten 34 Patienten schon 13 (38,2 %) nach einem Jahre wieder voll arbeitsfähig.

## V. Bericht
## über die Bewegungsfähigkeit und den äußeren Aspekt

Abb. 1.

Die Rücksicht auf eine bessere Beweglichkeit und einen guten äußeren Aspekt soll das notwendige Ausmaß der Operation nicht beschränken. Trotzdem die Thorakoplastik als verstümmelnder Eingriff angesehen werden muß, konnte bei der Nachuntersuchung festgestellt werden, daß von 54 Patienten 49 (90,7%) die volle und uneingeschränkte Bewegungsfähigkeit erhalten geblieben war, während nur 5 (9,2%) Patienten eine leichte Behinderung aufzuweisen haben. Um den Patienten die Erlangung der früheren Bewegungs-

fähigkeit zu erleichtern, werden, sobald die Operierten das Bett verlassen dürfen, unter Anleitung einer Gymnastin jeden Tag passende und die Funktion fördernde Übungen durchgeführt, die sich sehr gut bewährt haben (s. Schneider, Dtsch. Tbk.bl. 1938, H. 4). Auch der äußere Aspekt ist bei allen Patienten ein recht guter, wenn auch kleine Unterschiede vorhanden sind, die aber in der mehr oder minder großen Energie und Tatkraft des einzelnen ihre Ursache haben.

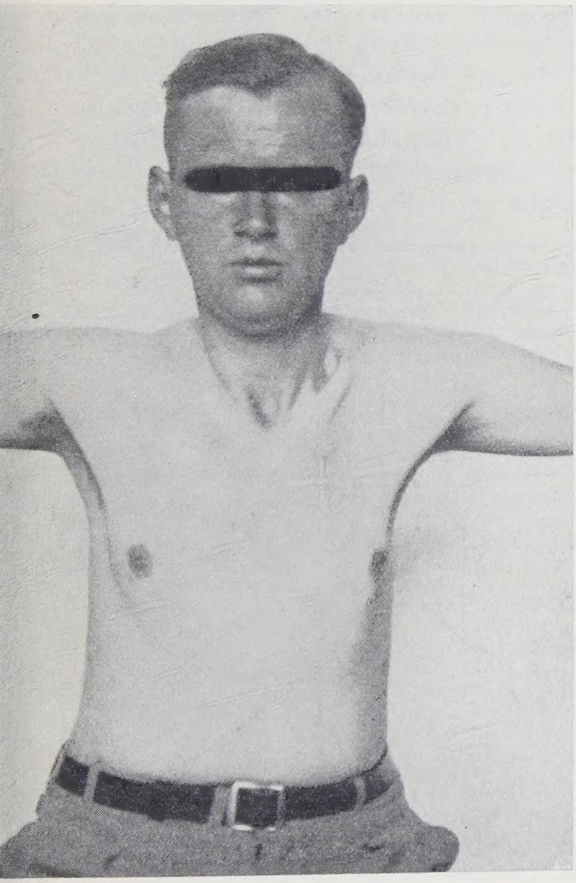

Abb. 2.

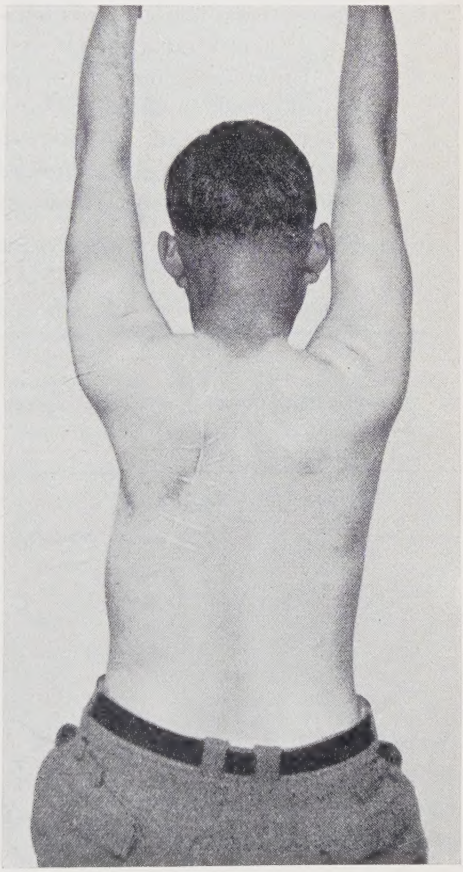

Abb. 3.

Beispiel:

Patient O. G., ♂, 30 Jahre alt, Kapellmeister. Bei ihm wurde wegen linkseitiger, großkavernöser Tuberkulose der Lungenspitze eine Thorakoplastik, Resektion der 1. bis 6. Rippe, gemacht. Ein Jahr nach der Operation war der Patient nicht nur geschlossen, sondern auch voll arbeitsfähig im Sinne seines früheren Berufes. Heute dirigiert er wieder und in einem gut gearbeiteten Anzug sieht ihm niemand die Operation an (Abb. 1, 2 und 3).

# VI. Zusammenfassung

Als Abschluß der Abhandlung über die Thorakoplastiken des Jahres 1934 eine Darstellung der Ergebnisse, wie sie sich bei der Nachuntersuchung der lebenden Patienten darboten. (Ergebnisse der gesamten Thorakoplastiken, Prozentzahlen auf Lebende und Tote bezogen, s. Seite 10.)

Unter „geschlossen" werden diejenigen Patienten verstanden, die keine Tuberkelbazillen ausscheiden, bei denen röntgenologisch kein Kavernenrestlumen nachweisbar und die Senkungszeit nicht erhöht ist. „Voll arbeitsfähig" sind die Patienten, die in ihrem früheren Berufe tätig sind, also nicht als arbeitsfähig im Sinne einer leichteren Tätigkeit gewertet werden.

54 Fälle

| Geschlossen nach | | Voll arbeitsfähig nach | | Progredienz | | Bewegungsfähigkeit | |
|---|---|---|---|---|---|---|---|
| | | | | Einseitig | Kontralat. | Frei | Gehemmt |
| 1–3 Monaten | 19 (35,1%) | 6–9 Monaten | 0 — | 2 | 2 | 49 | 5 |
| 3–6 Monaten | 9 (16,6%) | 9–12 Monaten | 23 (42,5%) | — | — | — | — |
| 6–9 Monaten | 8 (14,8%) | — | | — | — | — | — |
| 9–12 Monaten | 3 (5,5%) | — | | — | — | — | — |
| Zusammen | 39 (72,2%) | | 23 (42,5%) | 4 (7,4%) | | 49 (90,7%) | 5 (9,2%) |

# Schrifttum


Coryllos (New York), Thorakoplastik gegen Pneumothorax. Zbl. Tbk.forsch. März 1935.

Gaubatz in Hein-Kremer-Schmidt, Kollapstherapie der Lungentuberkulose. Thieme, Leipzig 1938.

Jessen, Zur Indikationsstellung der partiellen Thorakoplastik. Dtsch. Tbk.bl. April 1935.

Öhmann, Erfahrungen mit der Thorakoplastik bei Lungentuberkulose. Zbl. Tbk.forsch. 1935, 41.

Roloff, Dauererfolge der Lungenkollapsbehandlung. Beitr. Klin. Tbk. 1931.

Schmidt, Gezielte Teilplastik, Pneumolyse, extrapleuraler Pneumathorax und Oleothorax als Methoden einer erhaltenden und schonenden operativen Kollapstherapie. Beitr. Klin. Tbk. 1936.

Schmidt und Billig, Über 2 Fälle von Querschnittsmyelitis im Anschluß an thorakoplastische Operationen in Lokalanästhesie. Bruns' Beitr. 1935.

Schneider, Über Gymnastikbehandlung von Tuberkulösen, insbesondere über Nachbehandlung der Plastik. Dtsch. Tbkbl. 1938, H. 4.

Ulirci, Diagnostik und Therapie der Lungen- und Kehlkopftuberkulose.

# Lebenslauf

Am 31. August 1911 wurde ich als Sohn des Amtsdirektors Robert Raquet und seiner Ehefrau Frieda, geb. Rahn, in Kaiserslautern geboren. Nach vierjährigem Besuch der Volksschule in Kaiserslautern trat ich über in die Oberrealschule, an der ich im Februar 1931 das Reifezeugnis erhielt.

Im Sommersemester 1931 begann ich das medizinische Studium in Würzburg, ging nach 2 Semestern nach München und nach weiteren 2 Semestern nach Heidelberg, wo ich am Ende des 5. Semesters mein Physikum bestand. Die klinischen Semester verbrachte ich mit Ausnahme des 6., das ich in München belegte, in Heidelberg. Das Staatsexamen legte ich in Heidelberg im Sommer 1936 ab. Nach viermonatiger Tätigkeit an der Medizinischen Poliklinik in Heidelberg und weiterer achtmonatiger Arbeit am Hygienischen Institut der Universität Heidelberg, wurde ich am 15. Dezember 1937 approbiert. Seit 1. Januar 1938 bin ich Assistent am Tuberkulosekrankenhaus Heidelberg-Rohrbach.